

- Protocol -

Indicatiestelling en selectie voor levertransplantatie bij patiënten met perihilair cholangiocarcinoom

Landelijk Overleg Levertransplantatie:

Universitair Medisch Centrum Groningen, Groningen

Erasmus MC, Rotterdam

Leids Universitair Medisch Centrum, Leiden

Versie 1.0 - Datum: 25-05-2011

Versie 2.0 . Datum 18-06-2011

Auteur: R.J. Porte

Adres voor correspondentie:

Afdeling HPB Chirurgie en Levertransplantatie

Universitair Medisch Centrum Groningen

Postbus 30.001

9700 RB Groningen

Tel: 050-3612896

Email: r.j.porte@chir.umcg.nl

Introductie

Het cholangiocarcinoom (CCA) is een zeldzame maligniteit uitgaande van het galwegepitheel. De ziekte kan ontstaan over de gehele lengte van de galwegen: intrahepatisch, perihilair of distaal. CCA heeft in het algemeen een slechte prognose. In westerse landen zoals Nederland is de belangrijkste risicofactor voor CCA primaire scleroserende cholangitis (PSC). De prevalentie van het CCA bij patiënten met PSC varieert van 7-13% en is daarmee verhoogd ten opzichte van de algemene populatie. Het jaarlijks risico op het ontwikkelen van CCA bij PSC is 0,5 – 1,5%. Meer dan 90% van de CCA zijn adenocarcinomen en deze kunnen worden onderscheiden in drie typen: massavormende tumoren, periductaal infiltrerende tumoren en intraductaal groeiende tumoren. In tien procent van de gevallen betreft het een intrahepatisch (perifeer) CCA, welke meestal behoort tot het massavormende type. Het perihilaire CCA, ook wel Klatskin tumor genoemd, ontstaat in de leverhilus, ter hoogte van de confluentie van de linker en rechter ductus hepaticus. De Klatskin tumor is het meest voorkomende CCA (60-70%) en behoort vaak tot het periductaal infiltrerende type. De TNM classificatie van CCA volgens de AJCC/IUCC 7^e editie is weergegeven in Tabel 1.

In het geval van een perihilair CCA is een radicale resectie van de extrahepatische galwegen, meestal in combinatie met een partiële leverresectie de behandelingsvorm van eerste keus met kans op curatie. Een resectie met tumorvrije snijvlakken (R0 resectie) kan echter bemoeilijkt worden door de nauwe anatomische relatie met de arteria hepatica en de vena portae. Recente studies waarbij een extrahepatische galwegresectie werd gecombineerd met een partiële leverresectie en, in enkele gevallen, vena portae resectie, tonen 5-jaarsoverlevingspercentages van 30-40%. Er is zelfs een vijfjaarsoverleving van 72% gerapporteerd bij patiënten die een zogenaamde rechtszijdige “extended” hemihepatectomie ondergingen met resectie van de vena portae bifurcatie en reconstructie van de vena portae

Levertransplantatie

Veel patiënten met een hilair CCA presenteren zich laat, in een gevorderd stadium van hun ziekte, of hebben tevens parenchymateuze afwijkingen zoals leverfibrose of cirrose (bijvoorbeeld bij PSC). Een partiële leverresectie is dan niet altijd mogelijk. Deze groep patiënten zou gebaat kunnen zijn met een levertransplantatie. Immers, het gaat vaak om relatief jonge mensen en een totale hepatectomie gevolgd door een orthotopie levertransplantatie vergroot de kans op tumorvrije resectievlakken, zonder het risico op decompensatie van de cirrotische lever. Tot voor kort werd levertransplantatie voor het CCA als gecontraïndiceerd beschouwd gezien de lage overlevingspercentages in het verleden. Deze historische series bevatten echter veel patiënten met gevorderde CCA (> stage II), soms zelfs met T4 tumoren en positieve lymfekliermetastasen. In de Mayo Clinic heeft men met een streng selectieschema en een neoadjuvant protocol bij patiënten die een levertransplantatie ondergingen voor een perihilair CCA een 5-jaarsoverlevingspercentage van rond de 70% gerapporteerd. In het Mayo protocol selecteert men strikt op patiënten met maximaal een stadium II CCA. De neoadjuvante behandeling is zwaar en bestaat in dit protocol uit een combinatie van uitwendige radiotherapie met intraluminale brachytherapie en chemosensitisatie middels 5-fluorouracil (5-FU). In deze al streng geselecteerde groep kan uiteindelijk maar bij een beperkt percentage (69%) van de patiënten het hele behandelprotocol succesvol worden afgerond. Omdat er nooit een gecontroleerd onderzoek is gedaan naar de waarde van dit protocol is onduidelijk of de gunstige resultaten in de Mayo Clinic zijn toe te schrijven aan het zware neoadjuvante protocol of aan het strenge selectiebeleid. Uit een recent (nog ongepubliceerd) multicenter onderzoek in de VS is gebleken dat de resultaten na levertransplantatie voor CCA in centra met het Mayo schema versus een ander schema vergelijkbaar zijn. Ook is bij ongeveer 8% van de patiënten in de serie uit de Mayo Clinic voor de transplantatie geen histologisch bewijs verkregen voor een CCA en is er achteraf soms geen tumor meer aantoonbaar in het explantaat, mogelijk ten

gevolge van het neoadjuvante schema. Daarnaast resulteert het neoadjuvante protocol van de Mayo Clinic ook in een substantiële morbiditeit met een hoger risico op vasculaire complicaties na transplantatie. Dit bemoeilijkt de interpretatie van de resultaten in de serie uit de Mayo Clinic en de vraag blijft of de acceptabele resultaten het gevolg zijn van de strenge selectie of van het neoadjuvante behandelingschema.

Naast de resultaten uit de Mayo Clinic zijn de afgelopen jaren ook multicenter series gepubliceerd uit Spanje en de Scandinavische landen waarin een 5-jaarsoverleving na levertransplantatie wordt gerapporteerd van 50% tot 58% in patiënten met maximaal een TNM stadium II CCA. Deze resultaten zijn lager dan de "overall" 5-jaarsoverlevingspercentages na levertransplantatie, maar vergelijkbaar met de resultaten bij patiënten die getransplanteerd werden voor acuut leverfalen of een retransplantatie ondergingen voor hepatitis C geïnduceerd transplantaatfalen. Op basis van deze publicaties is gesuggereerd dat met een zeer streng selectieprotocol, zonder het zware Mayo Clinic protocol met neoadjuvante chemoradiatie, ook acceptabele resultaten verkregen kunnen worden na levertransplantatie voor perihilaire CCA.

Tijdens een vergadering van het Landelijk Overleg Levertransplantatie (LOL) van 5 april 2011 is besloten om op basis van de huidige literatuur perihilaire CCA in Nederland te accepteren als indicatie voor levertransplantatie, mits patiënten geselecteerd worden volgens een strikt selectieprotocol. De resultaten van levertransplantaties volgens dit protocol zullen periodiek worden geëvalueerd en wanneer er niet sprake is van een 3-jaarsoverleving van minimaal 60% zal het protocol en de indicatiestelling worden herzien. Uiteindelijk zal een 5-jaarsoverleving van minimaal 50% behaald dienen te worden. Resultaten zullen geregistreerd worden in een prospectieve database en in de NOTR.

In dit protocol worden de selectieprocedure en behandeling beschreven voor patiënten die in aanmerking komen voor een levertransplantatie als behandeling van een perihilaire CCA.

Indicatie

Patiënten met een perihilaire CCA waarbij een chirurgische resectie in de vorm van een extrahepatische galwegresectie in combinatie met een partiële leverresectie anatomisch of functioneel niet mogelijk is komen potentieel in aanmerking voor een levertransplantatie. De diagnose CCA dient bij voorkeur cytologisch te zijn aangetoond middels brush cytologie verkregen tijdens ERCP. Wanneer brush cytologie negatief is kan er alsnog een sterk vermoeden bestaan op CCA bij een dominante galwegstenose en ernstige dysplasie, zeker bij patiënten met PSC.

Daarnaast dienen patiënten te voldoen aan de volgende criteria:

- Geen eerdere percutane tumor biopsie.
- Geen eerdere percutane galwegdrainage
- Geen tumor zichtbaar op CT of MRI scan > 3 cm
- Geen eerder chirurgische exploratie van de galwegen waarbij er direct contact is geweest met het tumorgebied (bv poging tot resectie)
- Geen aanwijzingen voor lymfekliermetastasen (voor stageringsschema zie onder)
- Geen aanwijzingen voor peritoneaal metastasen, intrahepatische metastasen, of N2 lymfekliermetastasen bij stageringslaparotomie. Tijdens stageringslaparotomie geen exploratie van de tumor regio.
- Geen aanwijzingen voor doorgroei van de tumor tot in de distale galweg in de pancreaskop.
- Geen algemene contra-indicaties voor levertransplantatie, zoals vermeld in het landelijke protocol selectie en indicatiestelling voor levertransplantatie.

Table 1. TNM Classification of Extrahepatic Bile Duct Tumors According to the AJCC/UICC 7th Edition

Primary Tumor (T)			
TX	The primary tumor cannot be assessed.		
T0	No evidence of a primary tumor		
Tis	Carcinoma <i>in situ</i>		
T1	The tumor is confined to the bile duct histologically.		
T2a	The tumor invades the surrounding adipose tissue beyond the wall of the bile duct.		
T2b	The tumor invades the adjacent hepatic parenchyma.		
T3	The tumor invades unilateral branches of the portal vein or hepatic artery.		
T4	The tumor invades the main portal vein or its branches bilaterally, the common hepatic artery, the second-order biliary radicals bilaterally, or the unilateral second-order biliary radicals with contralateral portal vein or hepatic vein involvement.		
Regional Lymph Nodes (N)			
NX	Regional lymph nodes cannot be assessed.		
N0	No regional lymph node metastasis		
N1	Regional lymph node metastasis (cystic duct, common bile duct, hepatic artery, and portal vein)		
N2	Metastasis to periaortic, pericaval, superior mesentery artery, and/or celiac artery nodes		
Distant Metastasis (M)			
M0	No distant metastasis		
M1	Distant metastasis		
Stage Grouping			
Stage 0	Tis	N0	M0
Stage I	T1	N0	M0
Stage II	T2a-T2b	N0	M0
Stage IIIA	T3	N0	M0
Stage IIIB	T1-T3	N1	M0
Stage IVA	T4	Any N	M0
Stage IVB	Any T	N2	M0
	Any T	Any N	M1

Tabel 2. EHPBA Stageringssystematiek (ref 16)

Label	Side/Location*	Description
Bile duct (B)†		
B1		Common bile duct
B2		Hepatic duct confluence
B3	R	Right hepatic duct
B3	L	Left hepatic duct
B4		Right and left hepatic duct
Tumor size (T)		
T1		<1 cm
T2		1-3 cm
T3		≥3 cm
Tumor form (F)		
Sclerosing		Sclerosing (or periductal)
Mass		Mass-forming (or nodular)
Mixed		Sclerosing and mass-forming
Polypoid		Polypoid (or intraductal)
Involvement (>180°) of the portal vein (PV)		
PV0		No portal involvement
PV1		Main portal vein
PV2		Portal vein bifurcation
PV3	R	Right portal vein
PV3	L	Left portal vein
PV4		Right and left portal veins
Involvement (>180°) of the hepatic artery (HA)		
HA0		No arterial involvement
HA1		Proper hepatic artery
HA2		Hepatic artery bifurcation
HA3	R	Right hepatic artery
HA3	L	Left hepatic artery
HA4		Right and left hepatic artery
Liver remnant volume (V)		
V0		No information on the volume needed (liver resection not foreseen)
V%	Indicate segments	Percentage of the total volume of a putative remnant liver after resection
Underlying liver disease (D)		
		Fibrosis
		Nonalcoholic steatohepatitis
		Primary sclerosing cholangitis
Lymph nodes (N)‡		
N0		No lymph node involvement
N1		Hilar and/or hepatic artery lymph node involvement
N2		Periaortic lymph node involvement
Metastases (M)§		
M0		No distant metastases
M1		Distant metastases (including liver and peritoneal metastases)

*"R" indicates right, and "L" indicates left.

Stagering

Ten behoeve van de stagering dienen de volgende onderzoeken te worden verricht:

- ERCP met brush cytologie of intraluminale biopsie
- Bij voorkeur cholangioscopie
- Endo-echografie gericht op uitbreiding van de tumor en eventuele lymfekliermetastasen (bij verdachte klieren FNA verrichten)
- 4-fasen contrast CT scan met 2 mm coupes van abdomen (lever) en thorax
- MRI en MRCP
- PET scan
- Tumormarkers CA19.9 en CEA

Ten behoeve van een uniforme registratie zal het nieuwe EHPB stageringssysteem voor perihilaire CCA worden gehanteerd (Tabel 2)

Beoordeling irresectabiliteit

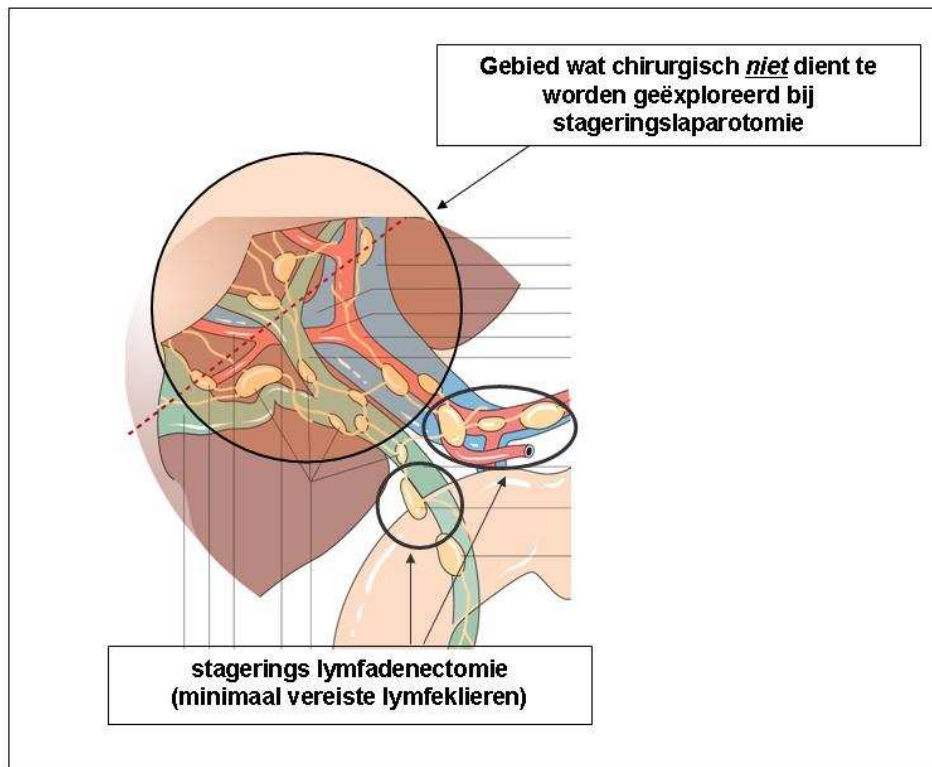
Op basis van de bovenbeschreven onderzoeken dient vastgesteld te worden dat er sprake is van een tumor die niet te verwijderen is middels een extrahepatische galwegresectie in combinatie met een partiële leverresectie. Daartoe worden de resultaten van alle stageringsonderzoeken voorgelegd aan een panel van ten minste drie ervaren HPB chirurgen en een ervaren hepato-radioloog, waarin uit ieder transplantatiecentrum ten minste één chirurg vertegenwoordigd is. Wanneer door dit panel is bevestigd dat de tumor inderdaad irresectabel is of dat de kans op succes zeer klein is (bv door hoge kans op postoperatief leverfalen bij pre-existente PSC) dient de patiënt een stageringslaparotomie te ondergaan.

Stageringslaparotomie

Alle patiënten dienen een stageringslaparotomie te ondergaan ter uitsluiting van peritoneaal metastasen, intrahepatische metastasen en/of lymfekliermetastasen. Deze operatie dient te worden verricht door een ervaren HPB chirurg. Bij patiënten met cirrose (bij PSC) dient anesthesie te worden verzorgd door een ervaren leveranesthesist.

De gehele buik dient nauwkeurig te worden geïnspecteerd, inclusief het omentum majus, het ligament van Treitz, diafragmata, etc. Verdachte afwijkingen worden gebiopteerd of verwijderd en aangeboden voor pathologisch onderzoek. Het ligamentum hepato-duodenale wordt geïnspecteerd en gepalpeerd. Hierbij dient dissectie dicht bij de tumor te worden vermeden!

Als er geen extrahepatische tumordeposities worden gevonden, wordt een lymfekliertoilet verricht van de N2 klieren. Dit lymfekliertoilet loopt van het distale deel van het ligamentum hepato-duodenale, langs de arteria hepatica communis, tot aan de truncus coeliacus. Deze klieren worden verzameld en aangeboden voor pathologisch onderzoek. Wanneer dit "extended" kliertoilet als te lastig en gevaarlijk wordt beoordeeld, dient ten minste één lymfeklier aan de rechterzijde en één aan de linker zijde van de distale ductus choledochus te worden verwijderd (zie Figuur 1). Tevens dient in ieder geval een biopsie te worden verricht van de klieren bij de truncus coeliacus. Het lymfekliertoilet wordt alleen tot aan het distale deel van het ligamentum hepato-duodenale verricht. Dus niet hogerop in het ligamentum hepato-duodenale.



Figuur 1. Minimaal vereiste lymfekliertoilet tijdens de stageringslaparotomie

Selectie

Na het afronden van de onderzoeken en de stageringslaparotomie wordt een overzicht van alle resultaten aangeboden ter laatste beoordeling aan de twee andere transplantatiecentra. Wanneer beide centra akkoord zijn met de indicatie voor levertransplantatie kan een patiënt worden aangemeld bij Eurotransplant.

Aanmelding wachtlijst en prioritering

Patiënten worden op de gebruikelijke wijze aangemeld bij Eurotransplant. Daarbij krijgt de patiënt een *non-standard exception* (NSE) status met 38 match-MELD-punten. Tijdens de wachtlijstfase worden patiënten nauwkeurig gevolgd. Zo nodig wordt een ERCP herhaald bij (verdenking op) stent occlusie. Wanneer de conditie van de patiënt verslechterd dient het stageringsonderzoek te worden herhaald. Als er lymfekliermetastasen aangetoond worden vervalt de indicatie voor levertransplantatie en wordt de patiënt verwijderd van de wachtlijst. Bij uitblijven van progressie is het doel om de patiënt binnen 3 maanden na de stageringslaparotomie getransplanteerd te hebben.

De levertransplantatie

De levertransplantatie kan worden uitgevoerd met een postmortale donorlever of een deellever van een levende donor. Een postmortale lever kan zowel een full-size als een split lever zijn. In het geval van een postmortale donorlever dient de operatie bij de ontvanger te starten zodra de donorchirurg de lever als geschikt heeft beoordeeld. Daarmee kan tijd worden gewonnen voor het oproepen van een andere ontvanger wanneer er onverhoopt alsnog lymfekliermetastasen of peritoneaal metastasen worden aangetroffen bij de patiënt. Eurotransplant dient in dat geval zo snel mogelijk te worden geïnformeerd. Om dit proces te

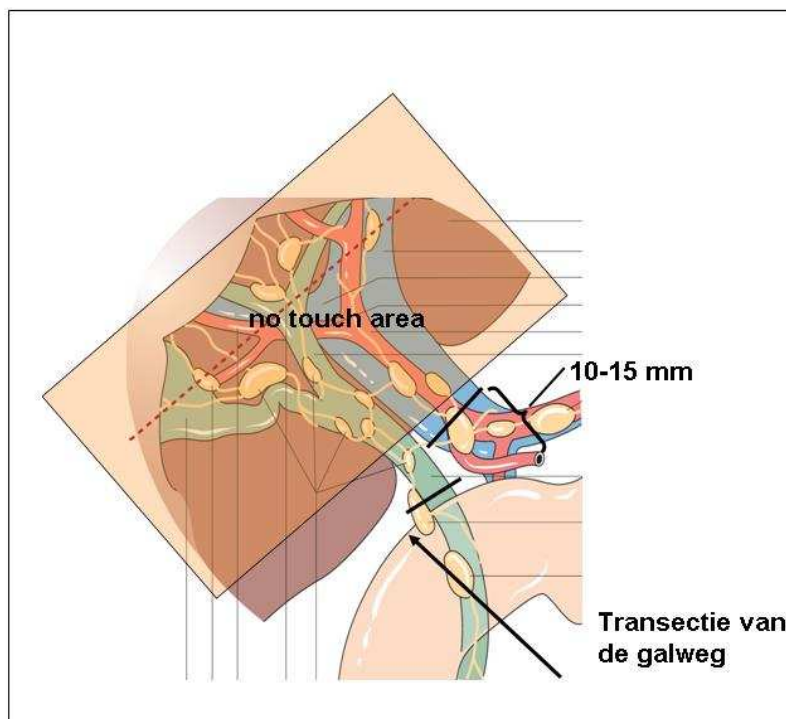
versnellen wordt er ten tijde van de allocatie al een “back up patiënt” aangewezen.

De transplantatie operatie bij de ontvanger begint opnieuw met een zorgvuldige inspectie van de buikholte. In het bijzonder het peritoneum in het kleine bekken en subfrenisch, het ligamentum hepatoduodenale en het omentum majus en minus worden zorgvuldig geïnspecteerd en gepalpeerd. Ook de regionale lymfeklieren in het ligamentum hepatoduodenale, para-aortaal en langs de truncus coeliacus en arteria hepatica communis, retropancreatisch (aorto-cavale venster) worden geïnspecteerd (voor zover deze al niet verwijderd zijn bij de stageringslaparotomie). Bij verdachte klieren wordt vriescoupe onderzoek verricht (patholoog dient tevoren gewaarschuwd te worden!). De distale vena portae wordt vrij gelegd zijn over een afstand van 10-15 mm craniaal van het confluens van vena lienalis en vena mesenterica superior (Figuur 2). Hierna wordt de galweg zo dicht mogelijk op de pancreaskop geligeerd en doorgenomen. Er wordt een vriescoupe verricht van het distale uiteinde van de galwegstomp. Wanneer er intraoperatief een hoge verdenking bestaat op doorgroei richting pancreaskop is het te overwegen om tevens een (en block) pancreatico-duodenectomie te verrichten. Echter, wanneer preoperatief al aanwijzingen zijn voor doorgroei richting pancreaskop zal patiënt niet in aanmerking komen voor een levertransplantatie.

Na het doornemen van de distale galweg wordt de lever en block verwijderd met de regionale klieren in het ligamentum hepatoduodenale, de extrahepatische galweg, de vena porta en de arteria hepatica propria (tenzij er een hele vroege splitsing is van de arteria hepatica propria). Er wordt niet geëxploreerd in de nabijheid van de tumor! De meest proximale lymfeklieren worden dus niet separaat uitgeprepareerd en zullen pas na afloop door de patholoog worden onderzocht (Figuur 2).

Het verdient sterke aanbeveling om de retrohepatische vena cava mee te nemen met de hepatectomie en een “klassieke cava implantatie” te verrichten.

Reconstructie van de galwegcontinuïteit vindt plaats met behulp van een hepatico-jejunoostomie met een Roux-Y lis.



Figuur 2. Recipiënt hepatectomie en block met het ligamentum hepatoduodenale tot 10-15 mm van de basis van de vena portae

Postoperatieve behandeling en immunosuppressie

Postoperatieve behandeling gebeurt volgens het gebruikelijke lokale protocol. Bij voorkeur wordt 6-8 weken na de transplantatie gestart met rapamycine / sirolimus als immunosuppressivum.

Oncologische follow-up bestaat uit een jaarlijkse CT scan van abdomen en thorax en elke 6 maanden bepaling van het serum CA19.9 en CEA. Follow-up gegevens worden iedere 6 maanden geregistreerd in de NOTR.

Literatuur

1. Shaib YH, Davila JA, McGlynn K, El-Serag HB. Rising incidence of intrahepatic cholangiocarcinoma in the United States: a true increase? *J Hepatol* 2004; 40: 472-7.
2. Nakeeb A, Pitt HA, Sohn TA, Coleman J, Abrams RA, Piantadosi S, et al. Cholangiocarcinoma. A spectrum of intrahepatic, perihilar, and distal tumors. *Ann Surg* 1996; 224: 463-73.
3. Jarnagin WR. Cholangiocarcinoma of the extrahepatic bile ducts. *Semin Surg Oncol* 2000; 19: 156-76.
4. Rosen CB, Nagorney DM, Wiesner RH, et al. Cholangiocarcinoma complicating primary sclerosing cholangitis. *Ann Surg* 1991; 213: 215.
5. Meyer CG, Penn I, James L. Liver transplantation for cholangiocarcinoma: results in 207 patients. *Transplantation*. 2000; 69: 1633-7.
6. Iwatsuki S, Todo S, Marsh JW, Madariaga JR, Lee RG, Dvorchik I, Fung JJ, Starzl TE. Treatment of hilar cholangiocarcinoma (Klatskin tumors) with hepatic resection or transplantation. *J Am Coll Surg*. 1998; 187: 358-64.
7. Neuhaus P, Jonas S, Settmacher U, Thelen A, Benckert C, Lopez-Hanninen E, et al. Surgical management of proximal bile duct cancer: extended right lobe resection increases resectability and radicality. *Langenbecks Arch Surg*. 2003; 388: 194-200.
8. IJitsma AJ, Appeltans BM, de Jong KP, Porte RJ, Peeters PM, Slooff MJ. Extrahepatic bile duct resection in combination with liver resection for hilar cholangiocarcinoma: a report of 42 cases. *J Gastrointest Surg*. 2004; 8: 686-94.
9. Dinant S, Gerhards MF, Rauws EA, Busch OR, Gouma DJ, van Gulik TM. Improved outcome of resection of hilar cholangiocarcinoma (Klatskin tumor). *Ann Surg Oncol* 2006; 13: 872-80.
10. Shimoda M, Farmer DG, Colquhoun SD, Rosove M, Ghobrial RM, Yersiz H, Chen P, Busuttil RW. Liver transplantation for cholangiocellular carcinoma: analysis of a single-center experience and review of the literature. *Liver Transpl*. 2001; 7: 1023-33.
11. Robles R, Figueras J, Turrión VS, Margarit C, Moya A, Varo E et al. Spanish experience in liver transplantation for hilar and peripheral cholangiocarcinoma. *Ann Surg*. 2004; 239: 265-71.
12. Sudan D, DeRoover A, Chinnakotla S, Fox I, Shaw B Jr, McCashland T et al. Radiochemotherapy and transplantation allow long-term survival for nonresectable hilar cholangiocarcinoma. *Am J Transplant*. 2002; 2: 774-9.
13. Gores GJ, Nagorney DM, Rosen CB. Cholangiocarcinoma: is transplantation an option? For whom? *J Hepatol*. 2007; 47: 455-9
14. Rosen CB, Heimbach JK, Gores GJ. Liver transplantation for cholangiocarcinoma. *Transpl Int*. 2010; 23: 692-7.
15. Friman S, Foss A, Isoniemi H, Olausson M, Höckerstedt K, Yamamoto S et al. Liver transplantation for cholangiocarcinoma: Selection is essential for acceptable results. *Scand J Gastroenterol*. 2011; 46: 370-5.
16. DeOliveira ML, Sculick RD, Nimura Y, Rosen C, Gores G, Neuhaus P, Clavien PA. New staging system and a registry for perihilar cholangiocarcinoma. *Hepatology* 2011; 53:1363-71.